Aus dem pathologisch-anatomischen Institut der Universität Basel
(Vorsteher: Prof. Dr. E. Hedinger).

Ueber
kongenitale Larynxatresie.

Inaugural-Dissertation

zur

Erlangung der Doktorwürde

der

hohen medizinischen Fakultät

der

Universität Basel

vorgelegt von

Max Ernst Settelen,
med. pract. aus Basel.

R. UNIV.
BIBLIOTHEEK
LEIDEN

Mit 1 Abbildung im Text.

Berlin 1921.

Von der medizinischen Fakultät genehmigt auf Antrag von Professor Dr. E. Hedinger.

Sonder-Abdruck
aus dem
Archiv für Laryngologie und Rhinologie. 34. Band. 1921.

Angeborene Kehlkopfatresien sind sehr seltene Missbildungen; es wurden bis jetzt erst 7 solcher Fälle beschrieben, 6 davon führt Schneider an, einen siebenten fügte Krosz hinzu. Es gelang mir nicht, in der Literatur einen weiteren Fall ausfindig zu machen.

(Chiari, Frankenberger und andere Autoren verweisen noch auf einen Fall von Elsberg, der ihnen nicht zugänglich war. Auch mir war diese Arbeit verschlossen, so dass ich nicht angeben kann, um was für eine Missbildung es sich handelt).

Nach der Beschreibung des vorliegenden Falles werde ich etwas näher auf die erwähnten Arbeiten eingehen.

Es handelt sich in meinem Fall nach dem Sektionsbericht 496/20 der pathologisch-anatomischen Anstalt Basel um ein am 27. Juli 1920 totgeborenes Kind.

Der weibliche Fötus ist 43 cm lang und 1900 g schwer. Er weist alle Zeichen der Frühreife auf.

Die pathologisch-anatomische Diagnose lautete: Neonatus immaturus im IX. Monat. Kongenitale Larynxstenose. Kongenitale Lungenatelektase. Struma. Hyperplasie des Thymusmetamer IV. Weitere Missbildungen wurden nicht gefunden, Zeichen für Lues fehlten.

Makroskopische Beschreibung des Präparates.

Das bei der Sektion gewonnene Präparat umfasst: die Zunge mit dem laryngotracheo-pulmonalen Abschnitt des Respirationstraktus, die Schilddrüse und die beiden grossen, an der hintern Kante derselben gelegenen Thymusmetamere IV, dazu den Oesophagus und einen Teil des Pharynx.

Die Zunge zeigt in den vordern Abschnitten nichts besonderes, ihre Schleimhaut ist blass, die Papillen sind klein. Das vor den Papillae circumvallatae gelegene Foramen coecum ist nur angedeutet und lässt sich auf Schnitt nicht tiefer verfolgen. Die Balgdrüsen der Zunge sind kaum zu erkennen.

Vom Zungengrund zur Epiglottis erstrecken sich die mediane und die beiden kaum angedeuteten lateralen Plicae glosso-epiglotticae und begrenzen die seichten Valleculae epiglotticae. Von den Seitenkanten des Kehldeckels verläuft auf jeder

Seite ein frontal gestellter dünner Wulst gegen die Schlundkopfwandung und schliesst diese Grübchen nach hinten ab.

Beim Versuch, die röhrenförmig eingeschlagene Epiglottis aufzurollen, spannt sich zwischen ihren Seitenkanten eine leicht kahnförmig eingebuchtete, zarte Membran, welche mit dem Kehldeckel eine etwa 1 mm tiefe, nach oben offen stehende Tasche bildet. Ihr oberer Rand reicht fast bis zur obern Epiglottiskante.

Richtet man die Epiglottis auf, so spannen sich zwei zarte, aber deutlich sichtbare aryepiglottische Falten an. Der pharyngeale Teil des Larynx springt in einer Ausdehnung von etwa 7 mm kammförmig in den Oesophagus vor. Die Dimensionen des Kehlkopfes sind dem Alter entsprechend.

Der Kehlkopfeingang stellte eine sagittale Spalte dar und wurde durch vorsichtig ausgeführte Sondierungsversuche zu einer runden Oeffnung erweitert. Diese Spalte mündet nach hinten in die Incisura interarytaenoidea ein. Zwischen den beiden Tubercula Santorini erreicht sie eine Tiefe von 2 mm. Auch die feinste Sonde gelangt nicht weiter distalwärts, sondern stösst überall auf festen Widerstand. Von der vorn eröffneten Trachea aus fühlt man mit der Sonde in der Höhe des oberen Teiles des Krikoids einen kuppelförmigen Verschluss.

Der Oesophagus weist keine Missbildung auf, seine blasse Schleimhaut ist überall in feine Längsfältchen gelegt.

Der linke Schilddrüsenlappen misst $2^1/_2 : 2 : 2$ cm. Auf Schnitt ist das Gewebe überall lappig und gut bluthaltig. Der rechte Lappen ist etwas grösser.

Auf der rechten Seite in der Höhe der obersten Trachealringe an der Hinterkante der Thyreoidea befindet sich ein 9 : 5 : 4 mm grosses Knötchen, welches sich mikroskopisch als Thymusmetamer IV erweist. Auf der linken Seite befindet sich ein ähnliches Knötchen von 5,5 : 4 ; 2 mm Grösse.

Die Epithelkörperchen III sind makroskopisch nicht auffindbar.

Mikroskopische Untersuchung.

Der Larynx und Umgebung wurden in zwei Blöcke zerlegt, in 4proz. Formol gehärtet, mit Hämalaun vorgefärbt und in Zelloidin eingebettet. Das Nachfärben geschah beim Schneiden nach der Langhansschen Methode mit Eosin-Origanumöl. Die beiden Blöcke wurden senkrecht zur Kehlkopfachse in eine Serie von 993 Schnitten zerlegt, die je nach dem Ort 10—25 μ dick sind.

Alle Verhältnisse konnten an einem ebenso behandelten Kehlkopf eines fast gleich grossen Föten (40 cm lang) verglichen werden. Die frontalen und sagittalen Dimensionen wurden direkt gemessen, während die Höhen aus Zahl und Dicke der Schnitte berechnet werden mussten und daher ungenauer sind.

Das Kehlkopfskelett.

Alle Knorpel sind symmetrisch gebaut, eine stärkere Missbildung fehlt.

Das Hyoid ist von annähernd normaler Form. Sein Körper ist aber etwas schlank (3,0 mm gegen 5,0 mm des Kontrollfalles) und auffallend hoch (3,75 gegen 1,5). Noch 2,2 mm des Körpers fallen vor die Laminae des Schildknorpels, während er darüber stehen sollte (0,8 mm im Kontrollfall). Das Hyoid liegt nur 0,5 bis 0,8 mm vom Thyreoid entfernt, der Zwischenraum wird eingenommen von Bindegewebe, etwas Fett und lateral von quer und schräg geschnittenen Muskelfasern. Die Enden der grossen Hörner liegen etwas vor den Oberhörnern. Ihre Spann-

weite beträgt 12,5 mm, der Sagittaldurchmesser ist bedeutend kleiner als im Normalfall (8,0 gegen 11,5 mm). Das rechte kleine Horn ist nur bindegewebig mit dem Körper verbunden.

Der Epiglottisknorpel ist oben stark V-, unten mehr U-förmig. Er ist gleich lang (2,5 mm), aber viel enger als im Vergleichsfall. Die Lage des Kehldeckels zum Thyreoid ist normal.

Der Schildknorpel zeigt die typische Form. Seine Laminae sind beide gleich stark, ihre grösste Höhe beträgt 5,0 mm, ihre Spannweite 11,0 wie im Vergleichsfall, aber die Tiefe ist auch hier etwas geringer (6,5 gegen 8,0 mm). Das linke Oberhorn ist etwas kürzer als das rechte. Die Unterhörner stehen vom Ringknorpel ab und artikulieren nicht mit ihm. Ihre Spannweite am unteren Ende beträgt 8,4 mm (gegen 8,6 mm).

Der Ringknorpel ist nicht hochgradig verbildet, seine Form ist fast normal. Seine Platte artikuliert mit den Aryknorpeln. Die Wand des Ringes ist dünn, so dass er fast einem Trachealknorpel gleicht. Sein innerer Durchmesser ist oben 4,0, unten 5,2 mm (gegen 4,5 und 5,5 mm), also nicht stark verengert. Gelenkfortsätze für die Unterhörner des Thyreoids sind nicht vorhanden, an ihrer Stelle besorgt ein etwa 1,3 mm langes bindegewebiges Band die Verbindung, es setzt breit hinten aussen am Ring an.

Auch die Form und Grösse der Aryknorpel weicht nicht stark von der Norm ab. Sie sind aber vorn median fast in ihrer ganzen Länge miteinander knorpelig verwachsen. In den meisten Schnitten zeigt nur eine Kerbe hinten oder vorn die Verwachsungsstelle an, die zeitweilig aus Faserknorpel besteht. Die Gelenke mit der Krikoidplatte sind ohne Besonderheiten. Die Distanz der Giessbeckenknorpel vom Thyreoid ist etwas geringer als beim Kontrollfall, weil ja der ganze Kehlkopf von hinten nach vorn etwas verkürzt erscheint.

Hinten oben sind mit den Spitzen der Aryknorpel gut ausgebildete Santorinische Knorpelchen durch Bindegewebe verbunden.

Die Weichteile des Kehlkopfes.

Die Epiglottis ist tief kahnförmig eingebuchtet. Etwa 1,5 mm unter ihrem oberen Rand zeigt sich eine zarte, an den Seitenkanten festgewachsene und an die Wandung angeschmiegte Membran. Sie spaltet von dem durch die Epiglottis begrenzten Raum eine auf Schnitt U-förmige Tasche ab, die nach oben offen steht und schon nach 1 mm unten blind endigt. Die zarte Membran besteht aus Bindegewebe und ist mit geschichtetem Zylinderepithel bekleidet, welches nach der Tasche zu höher ist und stellenweise Flimmern trägt.

Der Kehldeckel ist nach vorn mit der Zunge durch die deutlich sichtbare Plica glosso-epiglottica mediana verbunden, die lateralen Falten sind kaum angedeutet.

Auf den Schnitten bilden die Epiglottisseitenkanten zwei deutliche Wülste, die nach unten immer flacher werden; sie setzen sich als Plicae aryepiglotticae fort, sind aber eine Zeitlang kaum mehr angedeutet, so dass durch sie nur eine ganz flache, mit geschichtetem Zylinderepithel ausgekleidete Mulde begrenzt wird. Verfolgt man sie weiter, so sieht man sie wieder höher werden, die Mulde wird enger und tiefer, bald stellt diese eine sagittale Spalte von 1,2—2 mm Tiefe dar, in welcher die Wände sich fast berühren.

Nun wird in diesen Falten zu beiden Seiten an der Spitze Knorpel sichtbar, in den nächsten Schnitten auch an der Basis. Diese letzteren Knorpel vereinigen

sich sehr bald, während diejenigen an der Spitze sich allmählich verlieren. Es waren die elastischen Santorinischen Knorpelchen.

Der Spalt ist vorn direkt hinter den zusammengewachsenen Aryknorpeln rundlich ausgeweitet und zeigt verletztes Epithel als Folgen des Sondierungsversuches.

Der Knorpel vor dem Spalt ist trapezförmig geworden und zeigt vorn und hinten in der Medianen, zu der er genau symmetrisch ist, eine kleine Einkerbung. Aus der sagittalen Spalte hat sich in dieser Höhe ein feines Kanälchen abgetrennt, es geht in der Mitte direkt hinter der Knorpelplatte in die Tiefe. Anfangs ist es ein kaum 0,5 mm langes, quergestelltes Schlitzchen, das mit geschichtetem Flimmerepithel ausgekleidet ist, aus der Umgebung münden Schleimdrüschen hinein. Dieses Kanälchen wird durch Bindegewebe und bald auch durch immer mächtiger werdende frontal verlaufende Muskelbündel (den M. arytaenoideus transversus) von dem sagittalen Spalt getrennt. Dieser wird immer seichter und verliert sich bald ganz, es bleibt aber noch bis gegen den unteren Rand des Ringknorpels hin im Pharynx ein medianer Streif von geschichtetem Zylinderepithel mit Drüsen.

Die zusammengewachsenen Aryknorpel, welche anfangs eine trapezförmige Platte darstellten, werden immer breiter, ihre seitlichen Enden biegen sich zuerst etwas nach vorn, dann schwellen sie keulenförmig an und biegen sich immer mehr und mehr zurück. Ihre Verwachsungsstelle rückt unterdessen nach vorn und wird dünner.

Vor den zusammengewachsenen Aryknorpeln, d. h. zwischen ihnen und dem Schildknorpel befindet sich oben nichts als lockeres, ziemlich gefässreiches Bindegewebe. Hinten beiderseits zeigt sich ein Nerv. Er drang oben zwischen dem grossen Zungenbeinhorn und dem Oberhorn des Schildknorpels ein, zusammen mit einer Arterie, begleitete die hinteren Enden der Laminae thyreoideae median nach unten und splittert sich dann nach vorn und hinten auf.

In dem lockeren Bindegewebe vor den Aryknorpeln werden weiter unten Bündel von quergestreiften Muskelfasern sichtbar, zuerst seitlich und etwas nach vorne zu, dann immer reichlicher solche, welche direkt frontal oder auch etwas schief vor der Mitte durchziehen. Bald lassen sich zwei deutlich geschiedene Gruppen unterscheiden, ganz lateral, dem Schildknorpel entlang, starke Bündel von schiefdurchtrennten Muskeln, mehr median solche, die sagittal und hauptsächlich schräg von dem lateralen Teil der Aryknorpel gegen vorn zu streben. Aber immer noch sieht man Fasern, welche die Mitte überschreiten.

Die dickgewordenen seitlichen Enden der Aryknorpel haben sich unterdessen ganz nach hinten zurückgebogen. Die Muskelfasern ziehen sich immer mehr nach der Seite hin. In späteren Schnitten erscheinen hinten die Gelenkfortsätze der Ringknorpelplatte, welche mit dem Aryknorpel artikulieren. Von den Giessbeckenknorpeln ist bald nur mehr der vorderste Teil in Form der nur noch locker untereinander verbundenen Processus vocales vorhanden. Nun ist in der Mitte keine Muskulatur mehr sichtbar, sondern nur noch mässig zellreiches Bindegewebe. Lateral davon lassen sich noch immer sehr deutlich die beiden Muskelgruppen unterscheiden. Je mehr die Aryknorpel verschwinden und hinten die Krikoidplatte auftaucht, um so mehr ziehen sich die Muskeln auf die Seite gegen die Laminae des Schildknorpels zurück. Sind auch die Spangen des Krikoids erschienen, so ist keine Muskulatur mehr in dem von ihnen umgebenen Raum sichtbar.

Die mediane Muskelgruppe hat man als die Mm. vocales zu deuten, die zum Teil untereinander verflochten sind. Die lateralen sind die Mm. thyreo-arytaenoidei externi, weiter unten und aussen die Crico-arytaenoidei laterales.

Unterdessen ist das feine Kanälchen, welches oben aus der Tiefe der Incisura arytaenoidea hervorging, weiter geworden. Es blieb immer streng median der Verlötungsstelle der Aryknorpel angeschlossen. Aus dem quergestellten Schlitzchen wurde allmählich ein rechteckiges Kanälchen von 1,2 : 0,6 mm. Es rückte mit der Vereinigungsstelle der Knorpel ventralwärts. Die Gelenkfortsätze der Krikoidplatte tauchen hinter ihm auf. Durch die immer mächtiger werdende Ringknorpelplatte wird es nach vorne gedrängt. Fast von Schnitt zu Schnitt erweitert sich sein Lumen.

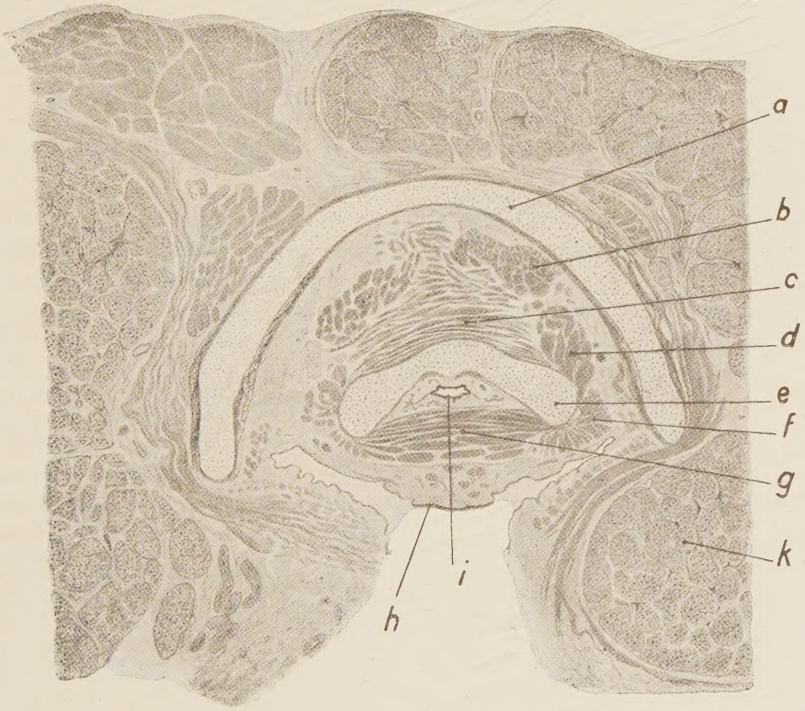

Schnitt durch den atretischen Kehlkopf zwischen mittlerem und unterem Drittel der Aryknorpel. Lupenvergrösserung. Färbung: Hämalaum-Eosin.

a) Schildknorpel. *b)* M. thyreo-arytaenoideus ext. *c)* Mm. vocales. *d)* M. crico-arytaenoid. lat. *e)* Medianverschmolzene Aryknorpel. *f)* M. crico-arytaenoid. post. *g)* M. arytaenoid. trans. *h)* Hohes geschichtetes Epithel im Pharynx. *i)* Ductus pharyngo-trachealis. *k)* Glandula thyreoidea.

Ist das Krikoid zum Ring geworden, so hat es einen Durchmesser von 3,2 mm erreicht, beim Uebergang in die Trachea 3,8 mm. Es besitzt noch immer das geschichtete Flimmerepithel mit reichlich Schleimdrüsen.

Ausser den bis jetzt angeführten Kehlkopfmuskeln sind alle andern am richtigen Ort kräftig entwickelt nachzuweisen.

Im Oesophagus ist auch mikroskopisch nichts Anormales zu finden.

Thyreoidea.

Die Schilddrüse ist stark vergrössert, fast retrotracheal. Ihr Bau ist lappig, ihr Stroma reich an stark gefüllten Gefässen, das Parenchym hat hohe Zellen, die zum Teil desquamiert sind. Nirgends sieht man Kolloid. Sie bietet das Bild der Struma neonatorum.

Interessant ist das Verhalten des Processus pyramidalis der Schilddrüse. Etwa 1 mm, bevor in den Schnitten der Zungenbeinkörper auftaucht, findet man zwischen der Muskulatur etwas rechts von der Mitte einen 0,6 : 1,3 mm grossen Zapfen von Schilddrüsengewebe. Er liegt vor dem nun erscheinenden Corpus hyoidei, anfangs durch etwas Muskulatur getrennt und selbst mit Muskelfasern durchsetzt. Bald endigt er spurlos.

Nach etwa 1 mm erscheint er plötzlich wieder, aber diesmal hinter dem Hyoid, welches hier median vor dem Thyreoid liegt und nur noch etwa 4 mm breit ist. Von Schnitt zu Schnitt wird der Querschnitt des Processus pyramidalis grösser, und er umfängt die ganze rechte Seite des immer kleiner werdenden Hyoids. Nach weiteren 2 mm vereinigt er sich mit dem rechten Lappen der Schilddrüse.

Im Kontrollfall geht der stark entwickelte Processus pyramidalis hinter dem Corpus hyoidei durch und vereinigt sich mit dem linken Schilddrüsenlappen.

Auf einem weiteren Befund bei der Sektion und der histologischen Untersuchung dieses Falles, der aber mit der Larynxatresie keinen weiteren Zusammenhang hat, nämlich auf die eigentümliche Hyperplasie der Thymusmetamere IV zu beiden Seiten der Schilddrüse, werde ich an anderer Stelle etwas näher eingehen.

Zusammenfassung.

Das Kehlkopfskelett ist symmetrisch, eine hochgradige Missbildung fehlt. Das Hyoid liegt tief, so dass $^2/_3$ seines sehr hohen Körpers vor den Schildknorpel fallen. Die Aryknorpel haben annähernd richtige Form und sind vorne median knorpelig verwachsen. Sie artikulieren mit dem Krikoid, welches um ein geringes zu eng ist und dünne Wandungen besitzt. Gelenkfortsätze für die Schildknorpelunterhörner sind nicht vorhanden, etwa 1,3 mm lange Bindegewebsbänder stellen die Verbindung her.

Von dem engen durch die Epiglottis abgegrenzten Raum wird durch eine zarte, mit geschichtetem Flimmerepithel überzogene Bindegewebsmembran eine schlitzförmige, etwas 1 mm tiefe, nach oben offenstehende Tasche abgeteilt.

Von dem Kehlkopflumen ist nichts als der flache, schmale, muldenförmige, überall mit geschichtetem Zylinderepithel ausgekleidete, seitlich von den Aryepiglottisfalten begrenzte Aditus laryngis entwickelt. In der tief ausgeschnittenen Incisura interarytaenoidea geht diese Mulde in ein feines schlitzförmiges Kanälchen über. Dieses ist mit geschichtetem Flimmerepithel ausgekleidet und von Schleimdrüschen umgeben. Es geht median direkt hinter den zusammengewachsenen Aryknorpeln in die Tiefe. Anfangs ist es ein 0,5 mm breites Schlitzchen, nach etwa 2 mm ist es 1,2 : 0,2 mm weit geworden. Es rückt mit der Verlötungsstelle der Aryknorpel nach vorne und verläuft dann im Gewebe innerhalb des Ringknorpels, an dessen unterem Ende es die Weite von 3,8 mm erreicht.

Der ganze übrige Kehlkopf wird im oberen Teil von mässig zellreichem Bindegewebe eingenommen. In der Höhe des mittleren Drittels der zusammengewachsenen Aryknorpel kommt quergestreifte Muskulatur dazu. Bei ihr ist eine mediane Teilung nicht durchgeführt. Es verlaufen starke Faserbündel frontal vor diesem Knorpel durch. Leicht lassen sich die lateralen Mm. thyreoaryt. ext. und die medianen unter sich verflochtenen Mm. vocales unterscheiden.

Alle übrigen Kehlkopfmuskeln sind kräftig entwickelt an ihrer Stelle nachzuweisen.

Zeichen von Entzündung fehlen völlig.

Am Oesophagus lässt sich nichts Anormales finden.

Der Processus pyramidalis der Schilddrüse liegt in seinem obern Teil vor, in seinem untern Teil hinter dem Zungenbeinkörper, welcher dem Schildknorpel ventral vorgelagert ist.

Hochgradige Missbildungen des Kehlkopfes sind bei sonst lebensfähigen Früchten äusserst seltene Befunde. Völliger Defekt kommt nur mit Aplasie der übrigen Atmungsorgane zusammen vor. Beides ist häufig bei Monstren, ja gehört bei gewissen Doppelbildungen und Akardiern fast zur Regel (Schneider). Angeborene Stenosen sind relativ häufige und oft bedeutungslose Missbildungen. Sie werden in den meisten Fällen durch Membranen bedingt. Diese sogenannten Kehlkopfdiaphragmen sind Gewebsfalten, welche gewöhnlich von der vordern Kommissur der Stimmbänder ausgehen und mehr oder weniger weit die Glottis verschliessen und hinten mit einem scharfen konkaven Rand endigen (Kaufmann). Selbst hochgradige Stenosen machen oft wenig Beschwerden. So beschreibt Bergengrün einen Fall, in welchem nur eine stecknadelkopfgrosse Oeffnung übrig blieb und dennoch keine Symptome auftraten (nach Krosz). Seltener sind hintere Diaphragmen, die aber nie so gross werden, wohl wegen der dauernden Persistenz des Ductus pharyngo-trachealis.

Konzentrische subglottische Verengerungen sind selten. Schmiegelow berichtet über einen Fall, bei welchem 1 cm unter den Stimmbändern von der Schleimhaut ein nach unten scharf begrenzter Wulst ausging, der etwas hinter der Mitte eine feine Oeffnung frei liess. Das Kehlkopfskelett war normal.

Es wurden bis jetzt 7 Fälle von angeborener Atresie beschrieben.

1. Der erste Fall stammt von Rossi (Turin 1824). Ein sonst normaler Kehlkopf war in Glottishöhe durch eine derbe Membran verschlossen (Schneider).

2. Rose (1866) beschreibt eine sehr hochgradige Missbildung. Das Kehlkopfskelett ist stark deformiert. Das Hyoid ist eine unförmige Knorpelmasse, das Thyreoid besitzt keine Hörner und ist hinten zum Ring geschlossen, auf ihm sitzen die Aryknorpel welche unter sich verschmolzen sind. Das Krikoid war als solider Knorpelkern ausgebildet, welcher die Trachea nach oben verschliesst. Hinter dem, nur durch einen schmalen Mukosasaum

angedeuteten Kehldeckel, stellt eine quergestellte feine Spalte den Aditus dar. Schon hier beginnt die Atresie, welche aus Bindegewebe, Muskulatur und dem soliden Krikoid besteht. Dorsal führt ein feiner Kanal vom Aditus in die Trachea (nach Schneider).

3. Chiari (1883). Ein 42 cm langer Fötus mit sonst starken Missbildungen: Hypospadie, fehlende linke und rudimentäre rechte Niere. Der Kehldeckel ist auffallend hoch, aber sehr schmal. Das Thyreoid gross und einfach bogenförmig. Die Aryknorpel von normaler Grösse, das Krikoid ist sehr gross und auffallend dickwandig. Der Kehlkopfeingang ist normal, die Höhlung des Larynx schon zu oberst etwas verengt. Von der Höhe des hintern Endes des Aditus an bleibt nur eine meist T-förmige Epithelspalte. Zwischen oberm und mittlerem Drittel des Krikoids kommt es ganz plötzlich zu völliger Atresie, welche 1 mm dick ist. Dann beginnt das Lumen wieder, ist aber kaum $^1/_2$ mm weit und unregelmässig. Am untern Ende des Ringknorpels erweitert es sich sehr rasch und geht in die normale Trachea über. Hinten oben führt von der Incisura interarytaenoidea ein feiner Blindkanal senkrecht in die Tiefe und endigt in der Mitte der Ringknorpelhöhe. Die Submukosa ist besonders in der Gegend der Atresie stark mit Lymphozyten infiltriert. Sie ist, wie auch das Bindegewebe der atretischen Stelle, oft feinfaserig und erinnert an Narbengewebe. Oesophagus normal. Für Lues fehlen Anhaltspunkte.

4. Der Fall von Cousin (1899) (nach Krosz) nimmt eine Sonderstellung ein. Hier verschliesst die verlagerte Epiglottis den Aditus, mit dem sie ringsum verwachsen ist.

5. Gigli (1902) versuchte in seinem Fall das sonst normale, reife noch lebende Kind durch Tracheotomie zu retten, kam aber zu spät. Die Kehlkopfmasse waren normal. Aditus laryngis, die Taschen und Stimmbänder liessen sich deutlich erkennen. Darunter verschloss das Krikoid als solide Platte den Larynx (nach Frankenberger).

6. Frankenberger (1905). Ein sonst normaler Fötus von 41 cm Länge und 2100 g Gewicht. Hier sind die Aryknorpel sehr gross und median miteinander verwachsen, das Krikoid ist eine solide nach oben konvexe Platte. Das übrige Kehlkopfskelett ist normal. Der Aditus ist gut entwickelt, die Taschenbänder und die Ventrikel wenigstens vorne ausgebildet. Die Atresie beginnt etwas unter der obern Kante der Stimmbänder, so dass die Rinne noch durch eine Epithelspalte angedeutet ist. Ueber dem soliden Krikoid, welches den kuppelförmigen Abschluss nach unten bildet, liegt eine 12 mm dicke Masse, bestehend aus Muskulatur und darüber eine gefäss- und kernreiche Bindegewebsdecke. Die Muskelfasern verlaufen vorwiegend sagittal, eine mediane Trennung ist nicht angedeutet. Sie entsprechen den Mm. arythyreoidei int. und ext. Von ihnen ist durch Bindegewebe deutlich getrennt der kräftige M. crico-thyreoid. Reste eines dorsalen Kanales wurden nicht gefunden, was aber nach Schneider wohl auf die Schnittrichtung zurückzuführen ist.

7. Krosz (1915). Ein 2400 g schweres normales Kind geht 20 Minuten post partum an Asphyxie zugrunde. — Kehlkopfmasse sind mittlere. Hyoid

und Epiglottis sind normal. Am sonst gut ausgebildeten Thyreoid ist die linke Lamina schmäler als die rechte, seine Unterhörner artikulieren besonders rechts deutlich mit dem Krikoid, welches nur eine solide $9^1/_2$:7 mm grosse Knorpelplatte ist. Von seiner konkaven Unterfläche aus geht etwas hinter der Mitte ein feines mit Mukosa ausgekleidetes 2 mm langes Kanälchen hinauf. Die Aryknorpel sind verschmolzen und stark deformiert. Der Aditus ist normal. Die Morgagni'schen Taschen sind deutlich. In Glottishöhe beginnt der Verschluss. Zu oberst liegt ein 2 mm breites, median verlaufendes straffes Bindegewebsband, seitlich davon und darunter sind sagittal gerichtete Muskelfasern (Mm. ary-thyreoid. int. und ext.). Hinten kommt eine den verwachsenen Aryknorpeln entsprechende Knorpelplatte hinzu. Zu unterst die Krikoidplatte.

Wenn wir den vorliegenden Fall mit den zitierten vergleichen, so sehen wir, dass bei ihnen das Skelett meist stärker deformiert ist (ausgenommen den Fall von Rossi).

Bei Rose, Frankenberger, Krosz und im vorliegenden Fall sind die Aryknorpel median verwachsen. Im Fall von Gigli, Rose, Frankenberger und Krosz ist das Krikoid eine solide Platte, im Fall von Chiari sehr dickwandig, in unserem Fall etwas verengt, aber dünnwandig.

Die Atresie sitzt meist in Glottishöhe, nur im Fall von Rose beginnt sie schon im deformierten Aditus.

Bei Rose, Frankenberger und Krosz nimmt die Muskulatur wie in unserm Fall einen wichtigen Anteil am Verschluss. Eine mediane Teilung der Mm. vocales ist in keinem dieser Fälle durchgeführt. In den Fällen Chiari und Rose und den vorliegenden führt ein feiner Kanal ganz oder teilweise vom Aditus dorsal in die Trachea. Er wird als persistierender Ductus pharyngo-trachealis angesehen. Nach verschiedenen Autoren verursacht dieser Kanal auch die Oeffnung in den Diaphragmen.

Genese: Chiari nahm für seinen Fall eine frühfötale Entzündung als Ursache an. Dasselbe galt früher auch für die Diaphragmen. Später machte man die epitheliale Verklebung, welche in sehr früher Zeit das ganze Lumen ausser dem erwähnten Ductus pharyngo-trachealis verschliesst, dafür verantwortlich.

Fein trat dieser Auffassung mit dem Argument entgegen, dass diese Membranen ja bindegewebige Grundlagen besässen und nicht epithelial seien. Er führt sie auf abnorm starke Ausbildung von mesenchymalen Wülsten zurück, welche normalerweise gerade an den von den Diaphragmen bevorzugten Stellen auftreten.

Frankenberger betont, dass durch diese Wülste höchstens plattenförmige und nicht so ausgedehnte Atresien entstehen könnten. Er und Krosz betrachten den Kehlkopfverschluss als Folge einer sehr frühzeitigen Verschmelzung der beidseitigen Larynxzapfenanlagen und glauben dadurch die fehlende Sonderung in symmetrische Hälften beim bindegewebigen, muskulösen und knorpeligen Anteil erklären zu können.

Für die Entstehung der vorliegenden Missbildung müsste dann ein etwas späterer Zeitpunkt angenommen werden, da ja von dem knorpeligen Anteil nur die wenig deformierten Aryknorpel verwachsen sind.

Was die ventrale Ueberlagernung des Schildknorpels durch das Zungenbein anbelangt, so betont Dittrich (zitiert nach Schneider), dass dieser frühfötale Zustand nicht allzu selten dauernd beibehalten werden kann, es soll sich dabei zwischen Zungenbeinkörper und Prominentia laryngis thyreoideae ein Gelenk ausbilden können.

Literatur.

(Die mit * bezeichneten Arbeiten sind mir nur aus Referaten bekannt.)

Chiari, H., Kongenit. Ankylo- et Symblepharon und kongenitale Atresia laryngis bei einem Kind mit mehrfachen anderweitigen Bildungsanomalien. 1883. Zschr. f. Heilk. Bd. 4.

* Cousin, I., Laryngeal anomaly hindering the etablisment of respiration. Loire médical. 1899.

* Elsberg, L., Report of a case cong. occlusion of the rima glottidis. Transactions of the Americ. med. Assoc. Philad. 1871. Vol. 21. p. 217.

Frankenberger, O., Angeborene Atresie des Kehlkopfes. 1905. Virchows Arch. Bd. 182. S. 64.

* Gigli, Atresia completa della larynge. Tracheotomia. 1902. Bollet. del Soc. Toscana di Ostetr. e Ginecol. Vol. 1. Nr. 3.

Kaufmann, E., Lehrbuch der spez. patholog. Anatomie. 1911. 6. Aufl.

Krosz, Angeborene Atresie des Kehlkopfes. Frankf. Zschr. f. Path. 1915. Bd. 16. S. 143.

* Rose, Ueber Atresien seltener Art. 1866. Monatsschr. f. Geburtsk. Bd. 28.

* Rossi, Fr., De nonnullis monstruositatibus in internis humani corporis partibus observationes. 1824. Memor. della R. Accad. d. Sc. di Torino. Vol. 30. p. 166.

Schneider, P., Die Missbildungen der Atmungsorgane. In „Schwalbe“: Die Morphologie der Missbildungen des Menschen und der Tiere. 1912. III. Teil. VIII. Lief. 2. Abt. Kap. 8.

Schmiegelow, Referat im Zentralbl. f. Laryngol. Bd. 17.